

C. D.

Febbricola, dolori articolari alle
spalle , dolore all'inguine.

Uomo 45 anni operaio

- ▶ Si presenta in studio per una fistolina a livello linguale del 48 di origine sconosciuta, visto che il dente era stato estratto diversi anni prima.
- ▶ A livello radiografico la fistola sembrava partire proprio dalla zona degli apici del dente estratto
- ▶ Il paziente dice che in concomitanza dell'apertura della fistola , dalla quale usciva pus e sangue , si è presentata una febbre costante che non è regredita e, che si porta avanti , da circa un mese e mezzo, siamo a febbraio 2010.

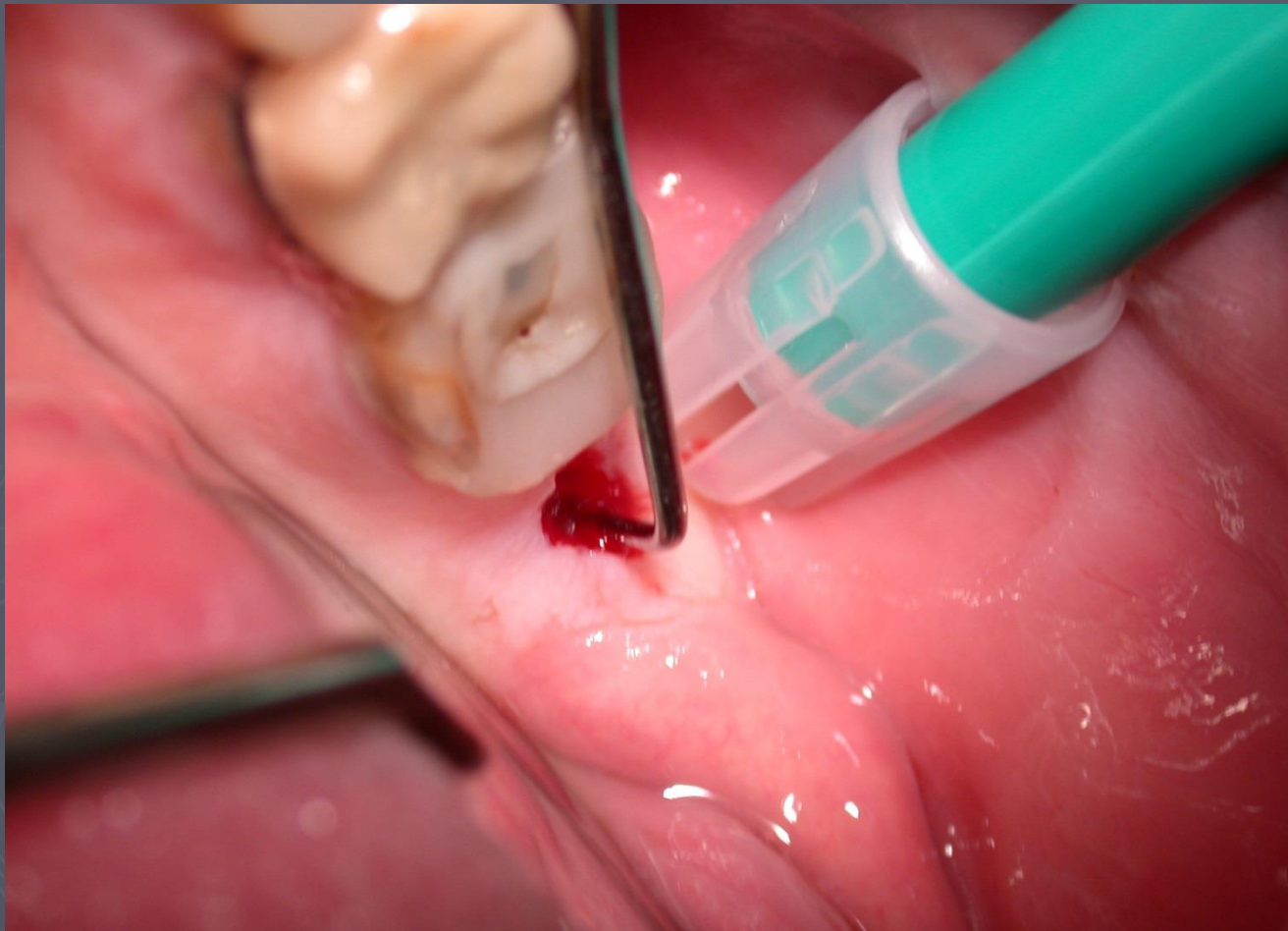
Anamnesi

- ▶ Il paziente a parte la febbre, è in buono stato di salute.
- ▶ Accusa dolori articolari alle spalle e alla schiena e un dolore inguinale.
- ▶ Il paziente afferma che, quei dolori, sono la causa del forte impegno fisico che mette nel lavorare la terra, nella sua casa di campagna.

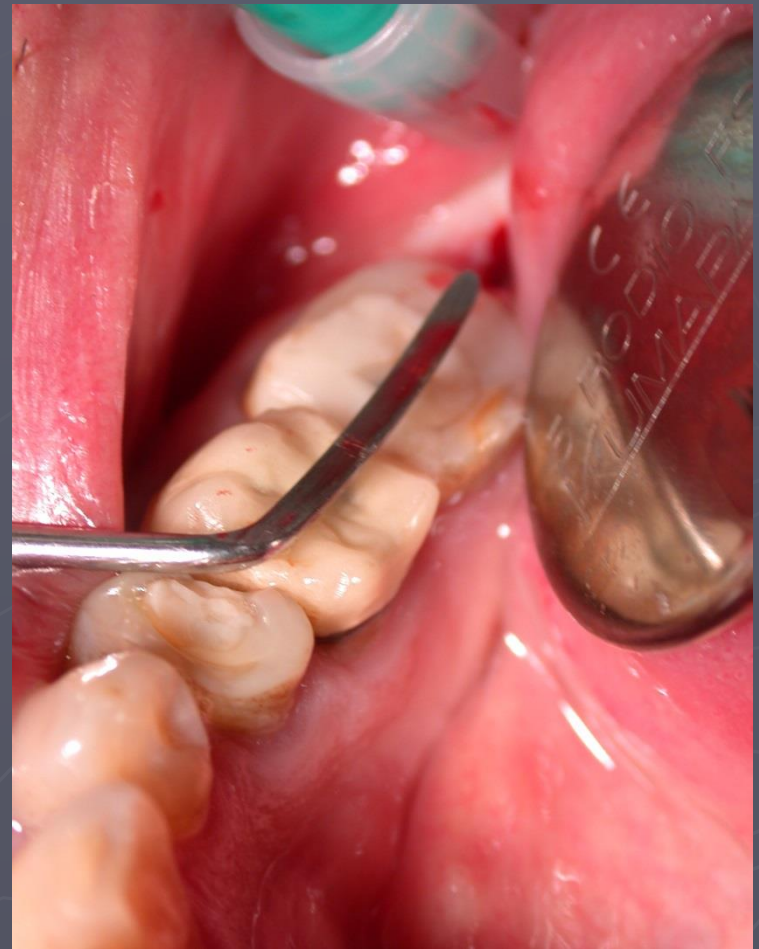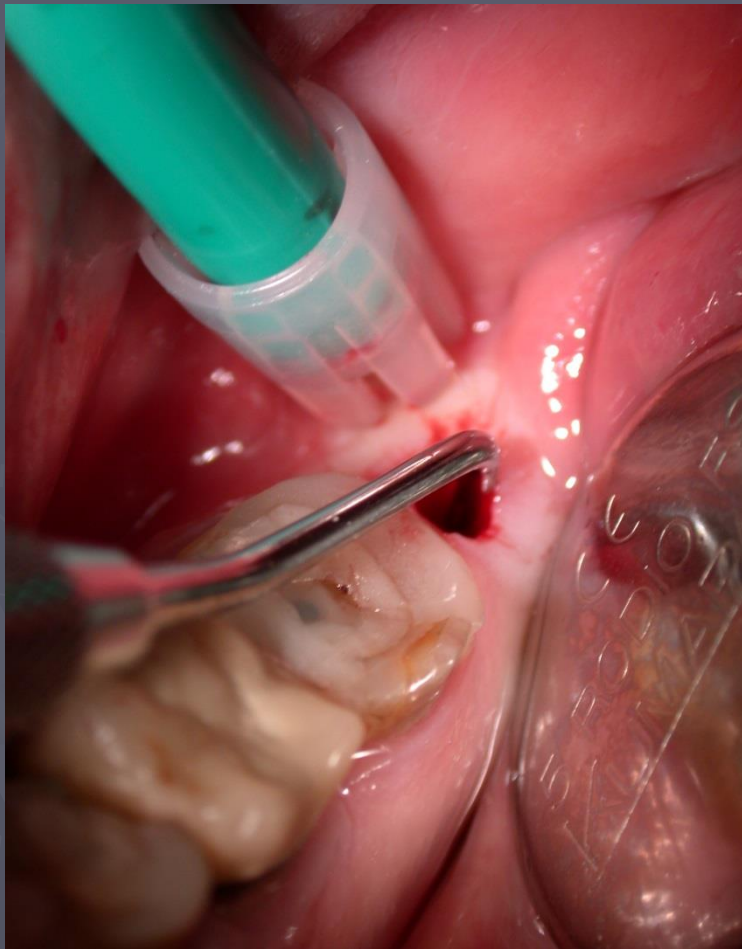
Test E.A.V.I.

- ▶ Il test è molto semplice e di facile lettura, tutto si riconduce ad una vecchia osteite del dente del giudizio estratto che, per sua fortuna, si è acutizzata ed evidenziata con l'apertura di una fistola buccale. Probabilmente ciò è avvenuto in seguito ad un cambiamento nel suo stato di salute, di conseguenza si provvede alla bonifica della zona focalizzata.

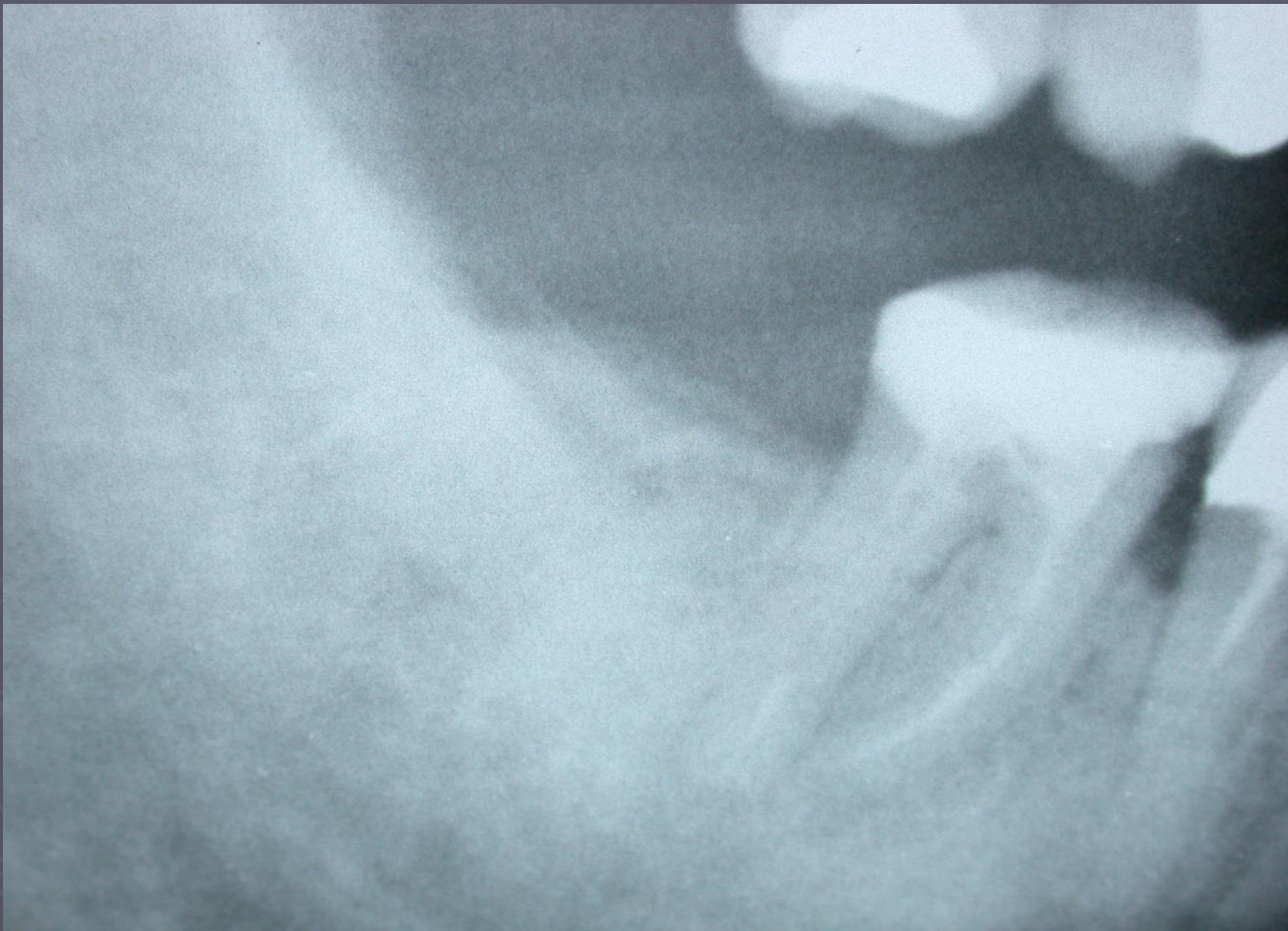
Apro la gengiva nella zona interessata, notare la fistola linguale vicino allo specchietto.



Il cucchiaino alveolare sprofonda tutto in una cavità
mai guarita.

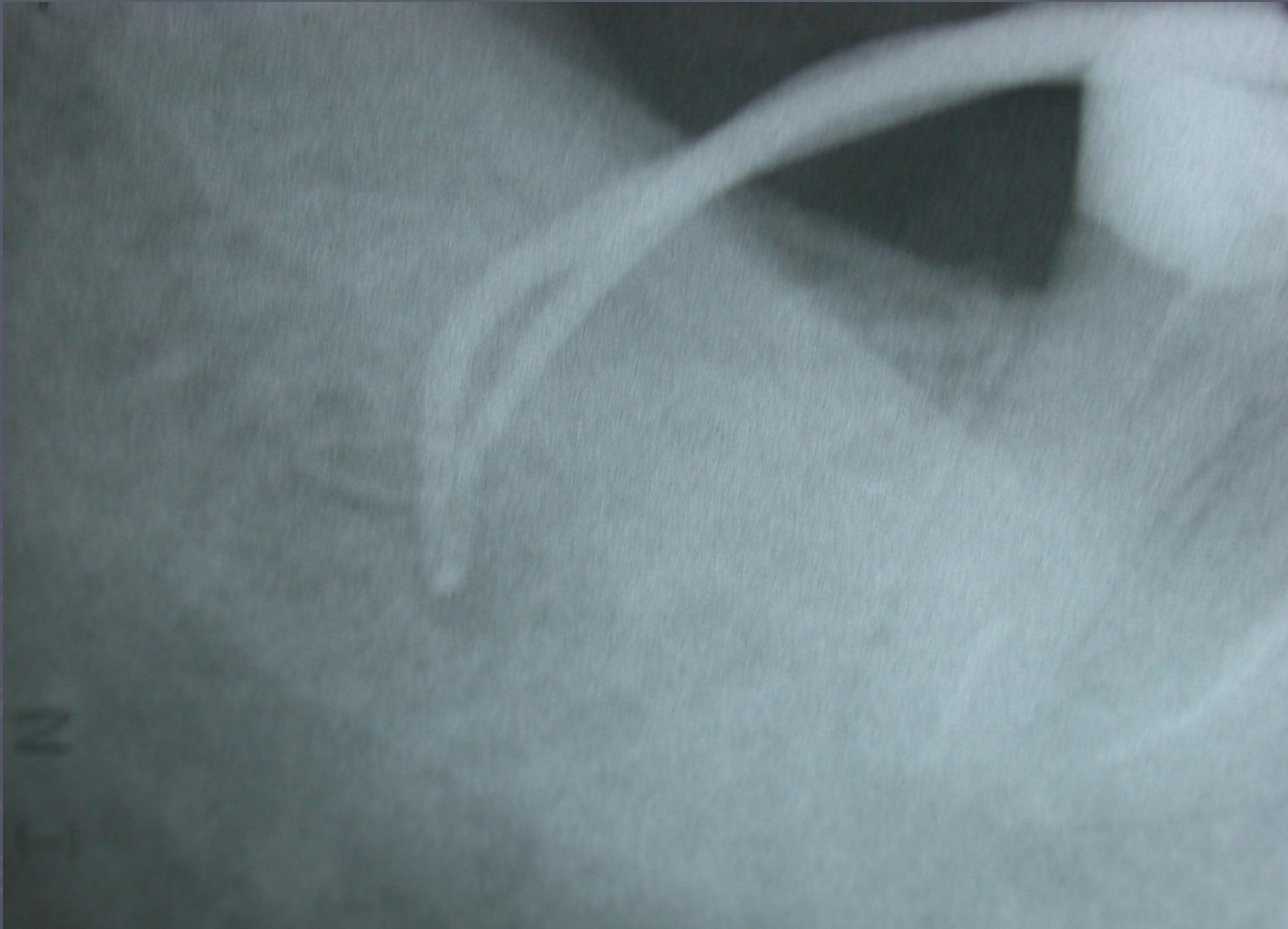


Radiografia pre-intervento.

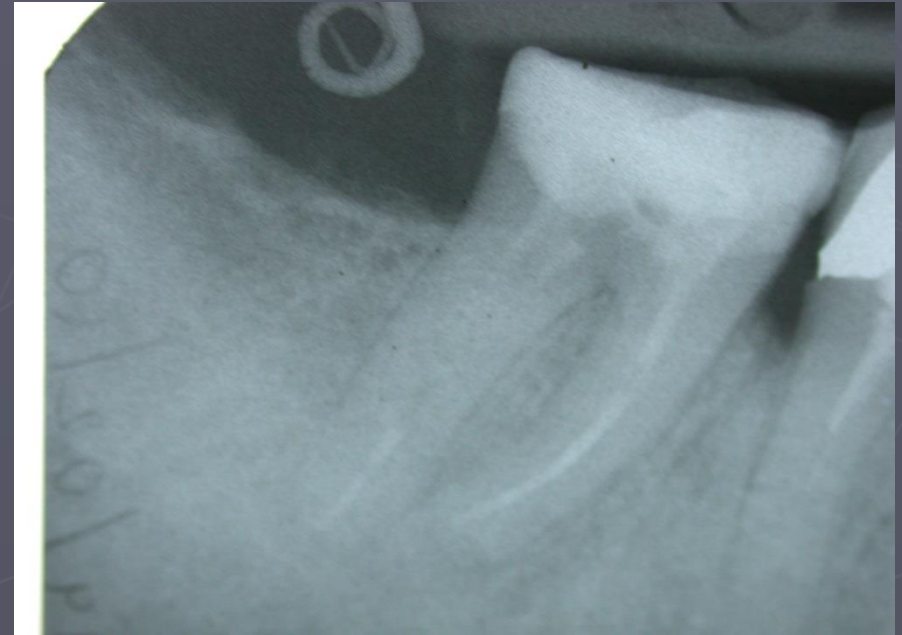
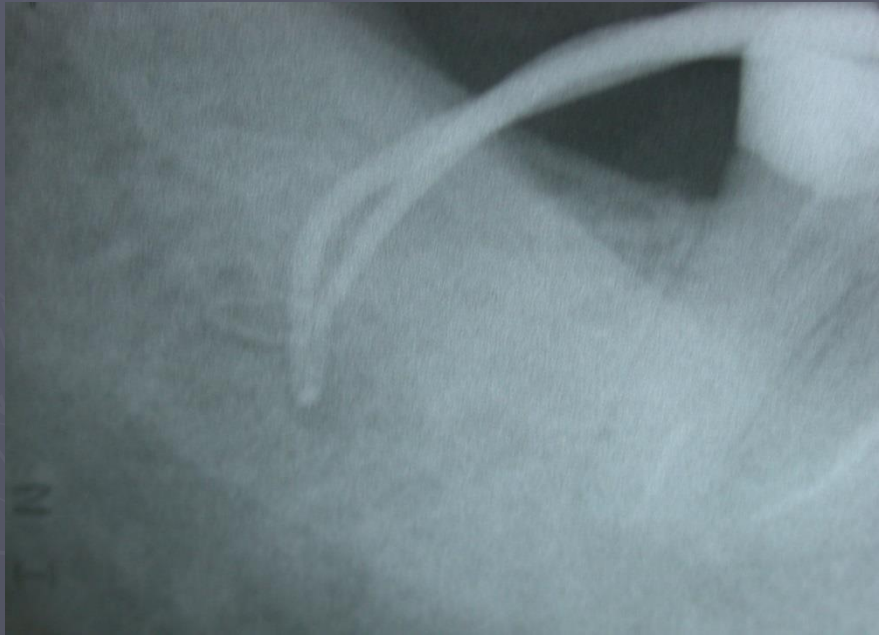


Dott. Nicola Damati

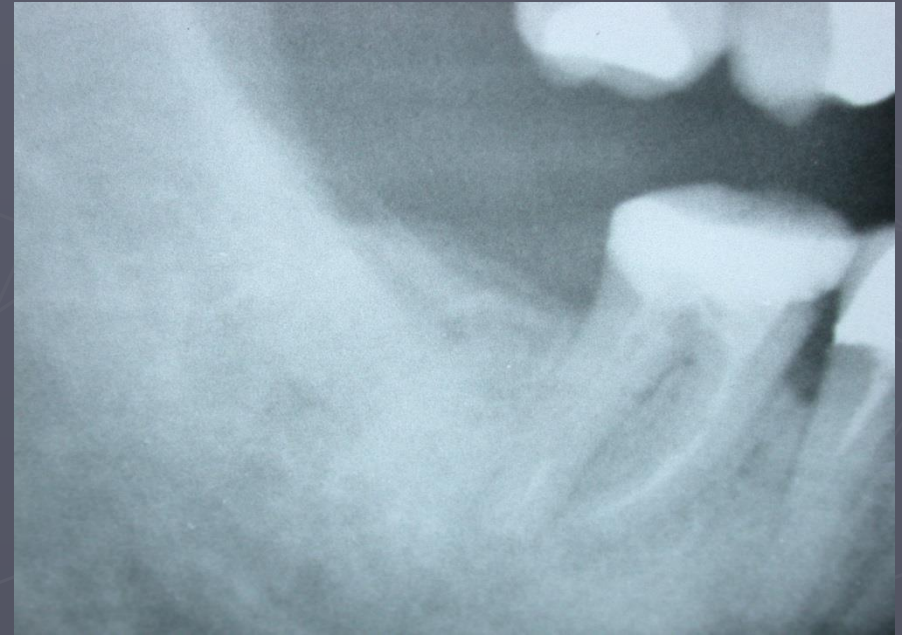
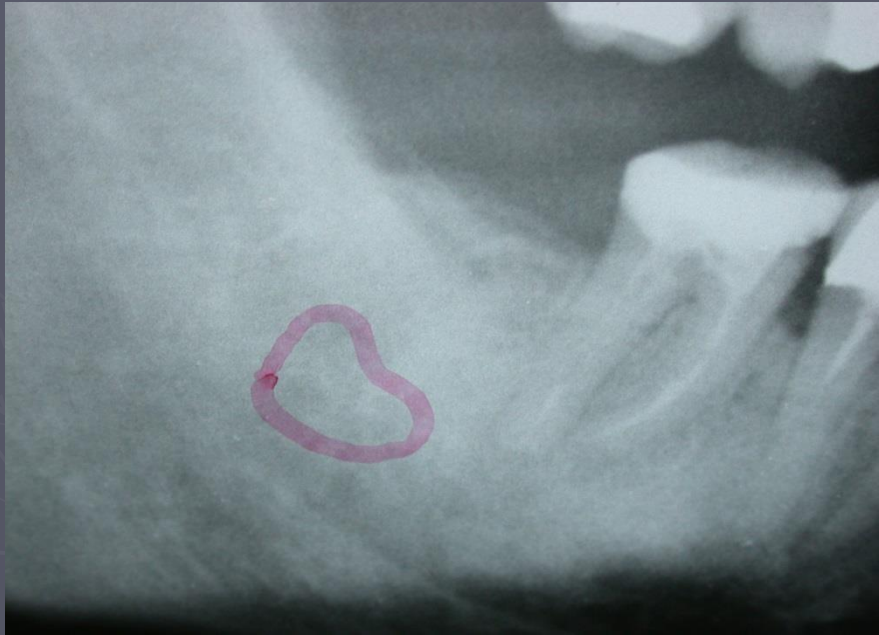
Rx post intervento con 2 coni di guttaperca .



La zona è molto più dietro di quello che si poteva immaginare.



A posteriori si intravede meglio la zona dell'infezione.



Primo controllo dopo 6 giorni.

- ▶ Torna entusiasta, il giorno dopo era scomparsa la febbre e dopo due giorni il dolore all'inguine e alle spalle .
- ▶ Dolore per la ferita quasi nullo.
- ▶ Cruento la ferita ,il test era in equilibrio.
- ▶ Lo aspetto per il prossimo controllo a 5-7 giorni ,era il primo marzo 2010.

Secondo controllo

- ▶ Salta il controllo a 5 giorni e torna il 31 marzo dopo un mese.
- ▶ Questa volta con poco entusiasmo perché dopo il primo e ottimo risultato gli erano tornati sia la febbre che i dolori articolari.
- ▶ Aveva saltato la cruentazione e quindi il drenaggio della ferita che si era rifocalizzata.

- ▶ Devo fare l'anestesia e riaprire la ferita.
- ▶ Torna questa volta regolarmente e i sintomi spariscono per non riapparire più.
- ▶ L'importanza della pulizia della ferita e tale a quella dell'intervento stesso.